気管支鏡検査。 局所麻酔を使って内視鏡検査が行われる。

肺がんの気管支鏡写真。

写真1)1. 早期がん。 非常に早期の「がん」であるので異常は見えにくい(矢印)。

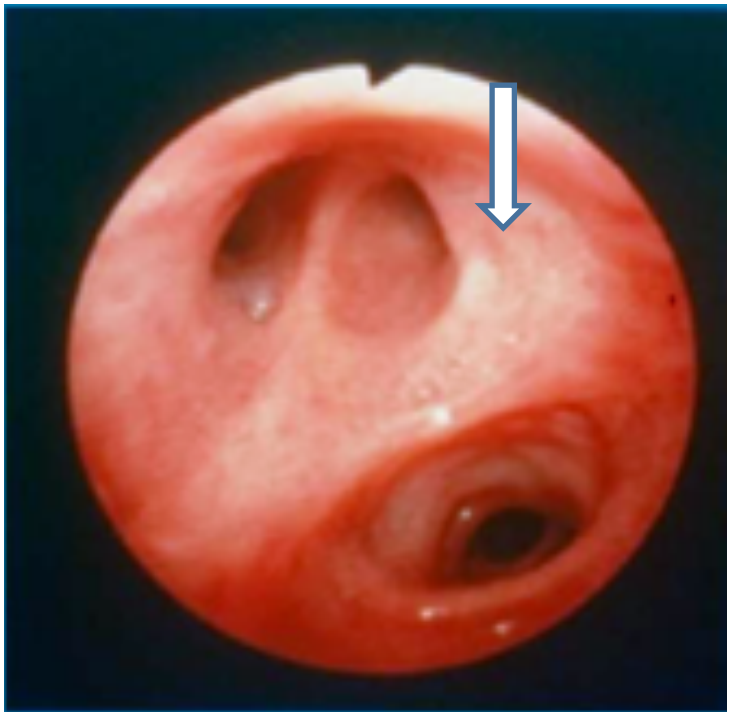

写真2)2. 早期がん。 少し赤みがかったところが「がん」(矢印)。

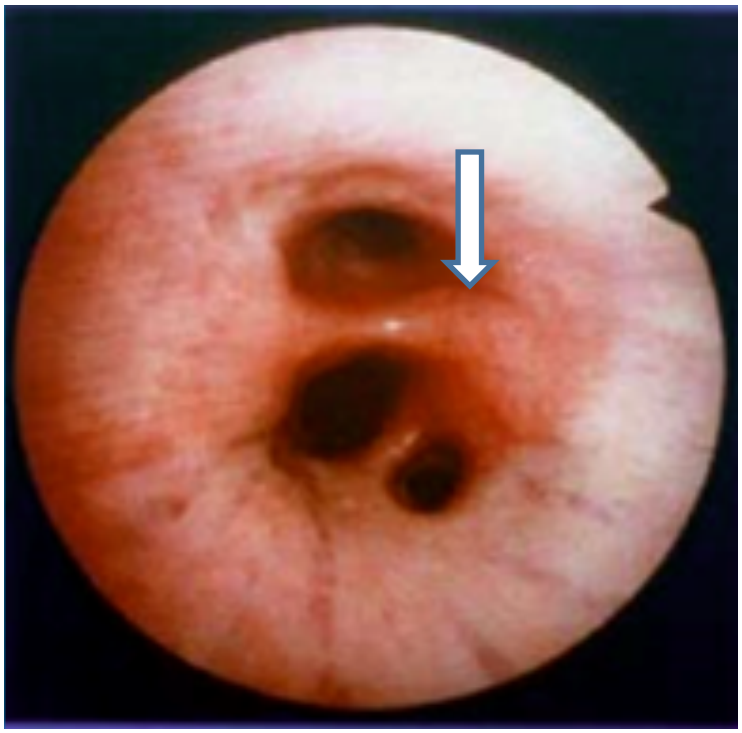

写真1)3. 早期がん。 白っぽいところが「がん」(矢印)。

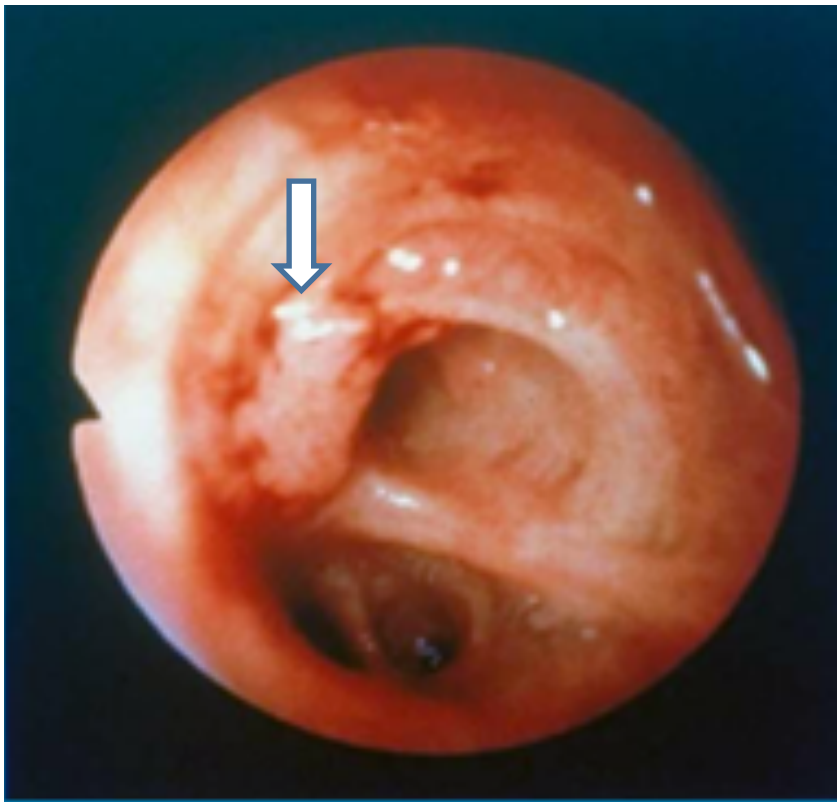

写真2)4. 早期がん。 凸凹したところが「がん」(矢印)。

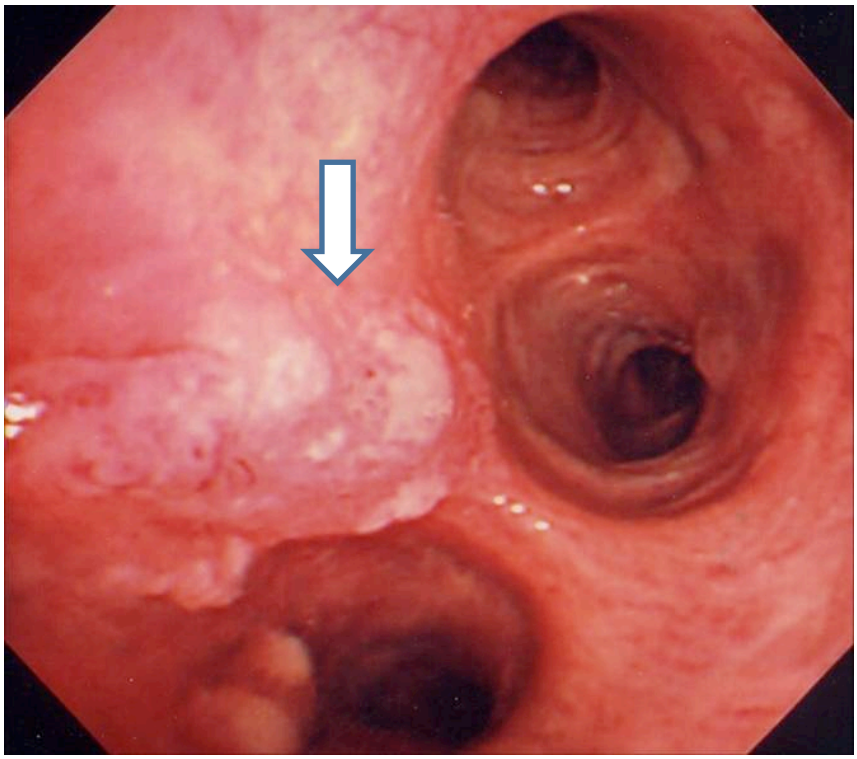

写真1）5．早期がん。ポリープ状に見えるところが「がん」（矢印）。

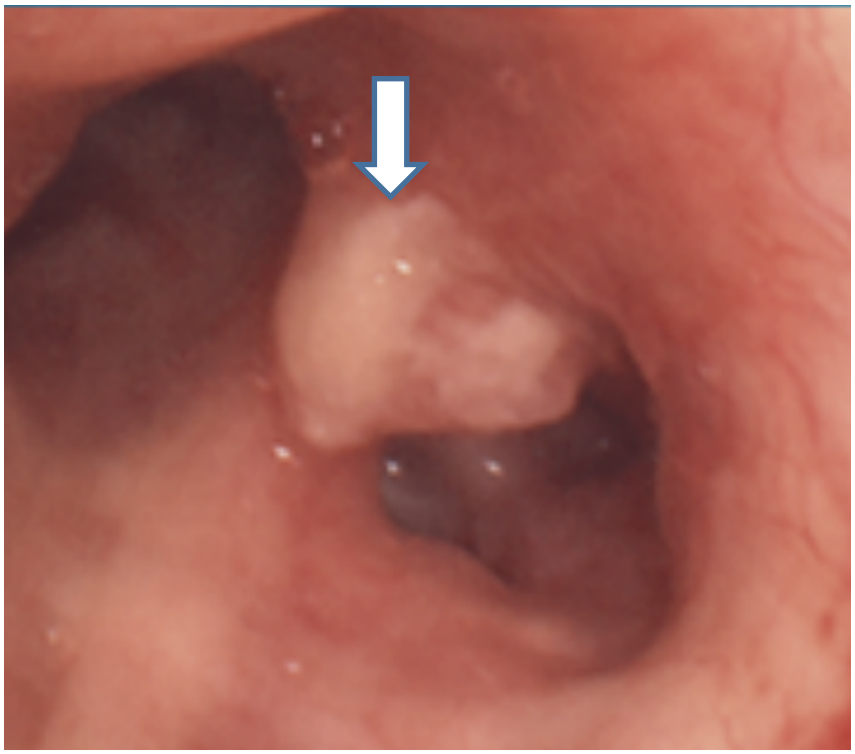

写真2）早期肺がん（中心型）の検査法
多機能蛍光内視鏡。通常内視鏡、PDD、AFD、PDT ができる気管支鏡システム。



1.光線力学診断法(PDD, Photodynamic Diagnosis)。

写真1)早期肺がん。 通常内視鏡では「がん」病巣が判りにくい (矢印) が、PDD では「がん」病巣が赤く光って見える(右の写真)。

写真2)通常内視鏡では「がん」病巣が判りにくい (矢印) が、PDD では「がん」病巣が赤く光って見える(右写真)。

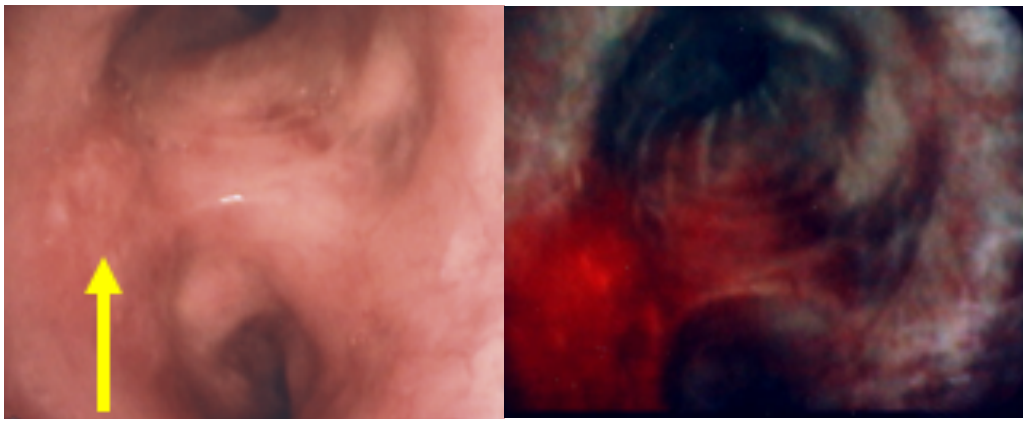

写真3)通常内視鏡での「がん」病巣(矢印) が、PDD では「がん」病巣が赤く光って見える(右写真)。

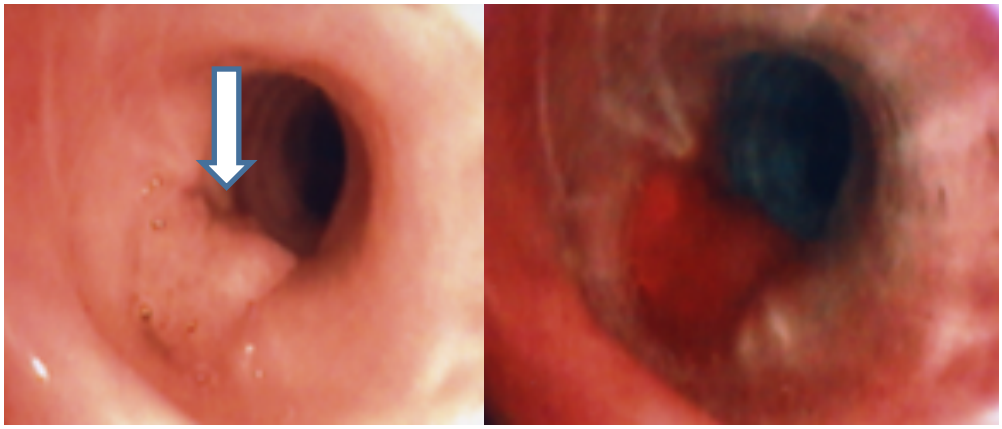

写真1）通常内視鏡では「がん」病巣が判りにくい（白の矢印）が、PDD では「がん」病巣が赤く光って見える（右写真）。

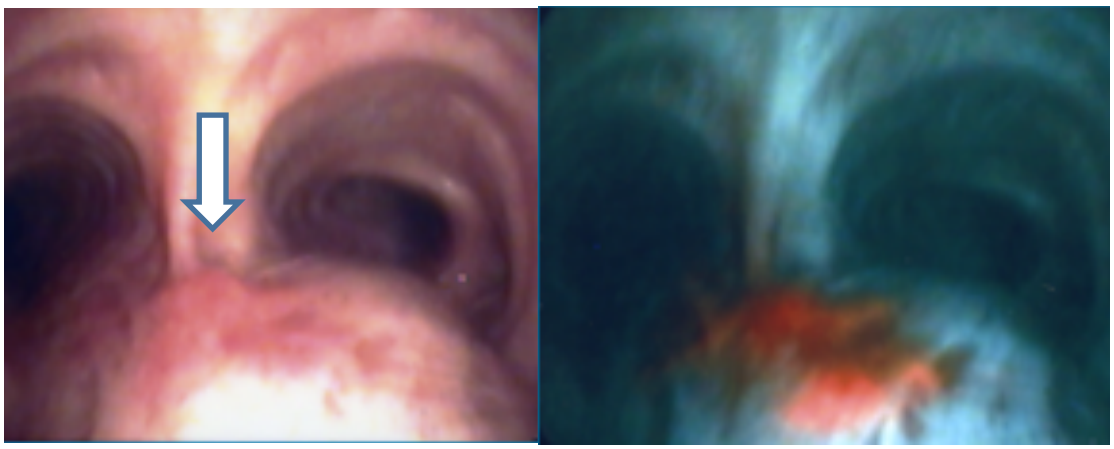

写真2）2．自家蛍光診断法（AFD，Autofluorecence Diagnosis）。早期肺がん（白の矢印）は見えにくいが、AFD では「がん」病巣（黄色矢印）が暗く見える。

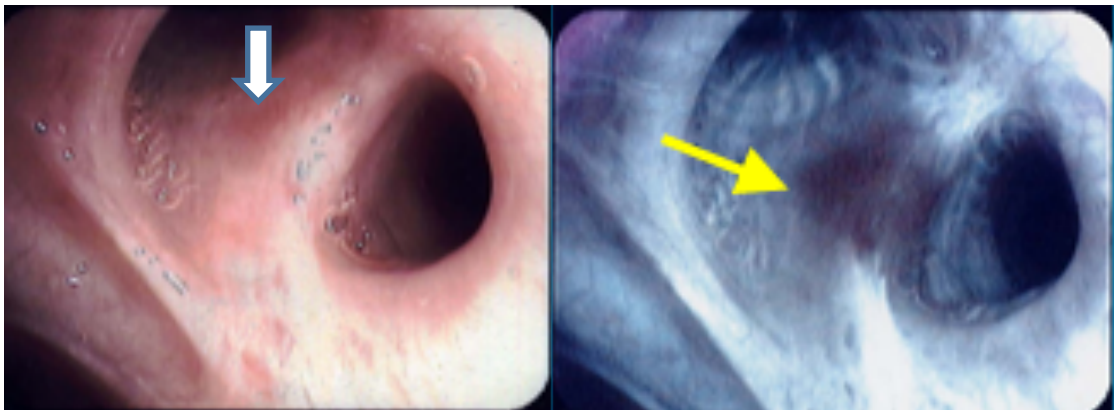

写真3）3．自家蛍光診断法（AFD）。早期肺がん（白の矢印）では、「がん」病巣（黄色矢印）が暗く見える。

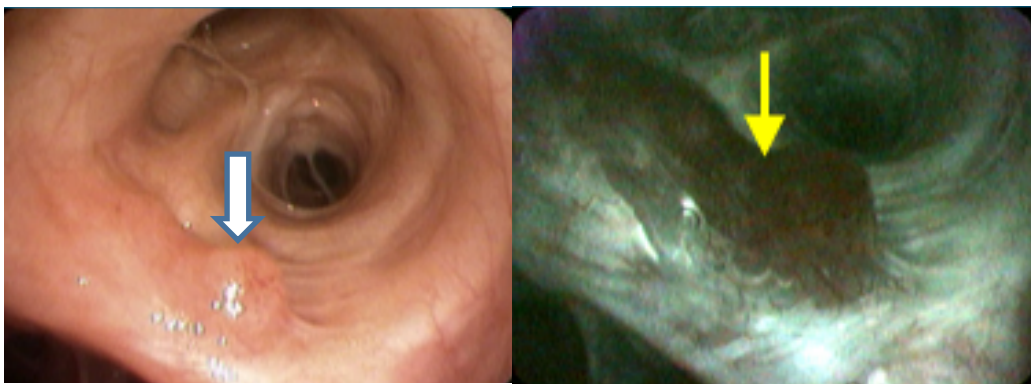

写真1）TBLB（肺生検）。検査中風景。 レントゲン透視下に内視鏡で「がん」組織を採取。

写真2）経皮的針生検細胞診（皮膚の上からレントゲンや CT 透視下に胸の中に針を刺して細胞を採取する方法）。CT の矢印のところが肺がん(GGO)の疑いのあるところ。

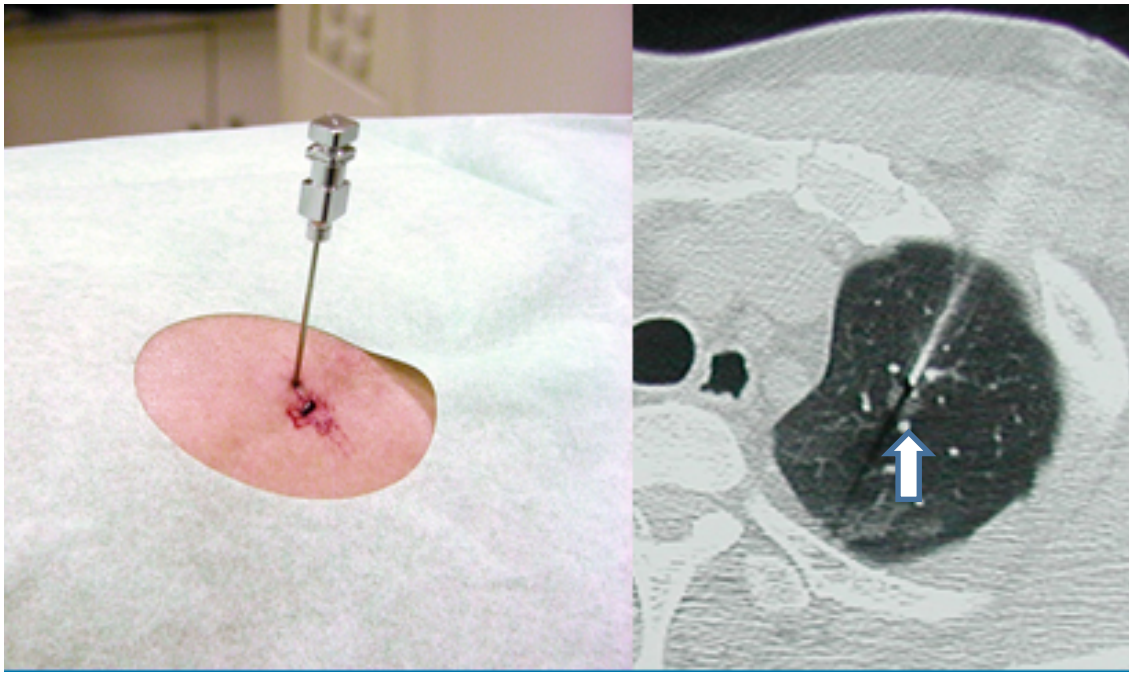

組織・細胞検査。 顕微鏡で「がん」の確認と組織型を調べる。

治療。　病期によって治療法が決定される。

非小細胞肺がん

	標準的治療法	
I期	外科療法	
II期	外科療法	
IIIA期	外科療法	
	化学療法 ⊕	外科療法
	化学療法 ⊕	放射線療法
IIIB期	化学療法 ⊕	放射線療法
	化学療法	
IV期	化学療法	

小細胞肺がん

	標準的治療法	
早期限局型	化学療法 ⊕	外科療法
限局型（LD）	化学療法 ⊕	放射線療法
進展型（ED）	化学療法	

加藤のベッドサイド診察風景。

1.手術。

写真1)(1)肺葉切除術。右には上葉、中葉、下葉の 3 つの肺葉があり、左には上葉、下葉の 2 つの肺葉がある。「がん」のある人との肺葉を一つか二つ切除する方法。

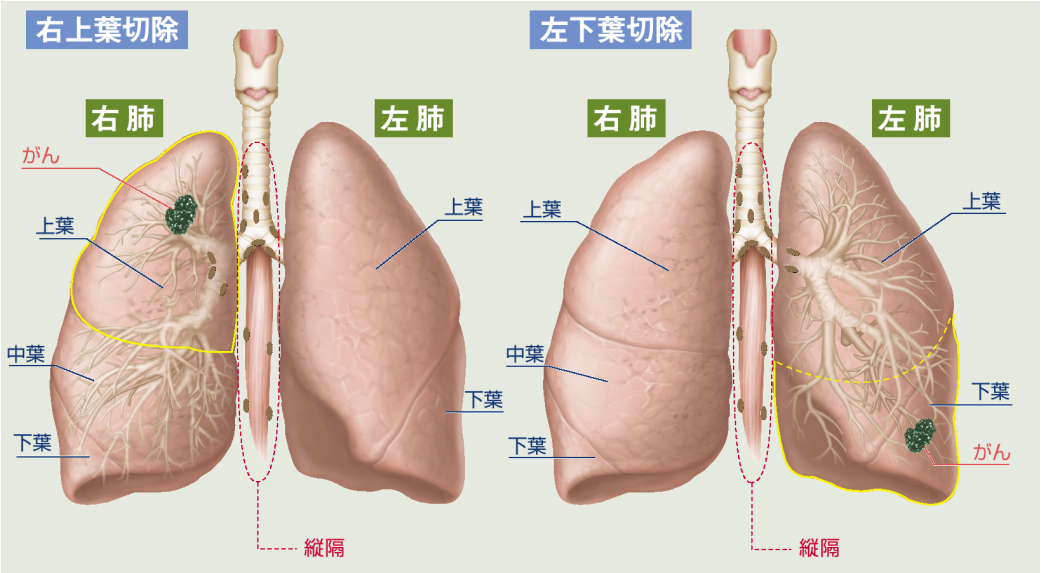

写真2)(2)区域切除術。肺葉には細かく区域が分かれており、「がん」の発生している区域を切除する方法。肺葉切除より小さく切除する方法で肺機能の温存に役立つ。しかし「がん」が小さく限局されている場合に限られる。

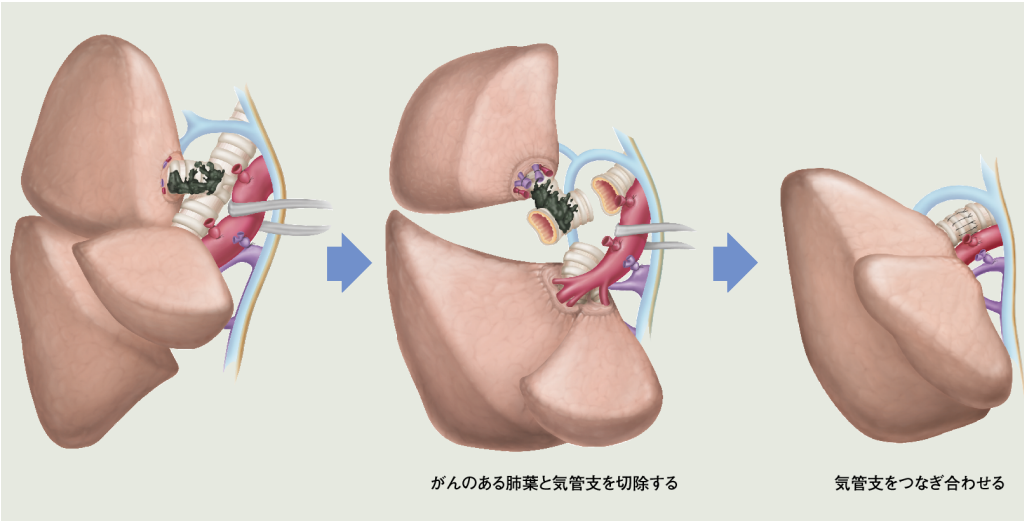

(3)さらに片肺全体を摘出する全摘術や肺の一部分だけを取る部分切除もある。

加藤の手術中の風景（開胸手術）。

比較的大きな「がん」の場合やリンパ節転移があるような場合は、開胸手術が行われる。

写真1）

写真2）

手術中（内視鏡手術）。 切開が小さく患者さんの負担にならない。しかし、「がん」が小さく限局しているような場合に行われる。最近はこの手技が増えている。

写真1）

写真2）内視鏡手術の器具。

ビデオスコープ（30度斜視タイプ）

専用器具（把持鉗子、持針器など）

超音波凝固切開装置（コードレスタイプ）
と血管シーリング装置

自動縫合器
（下は電動ハイブリットタイプ）

写真1）内視鏡下手術中。胸の中を内視鏡で観察しながら手術をする。

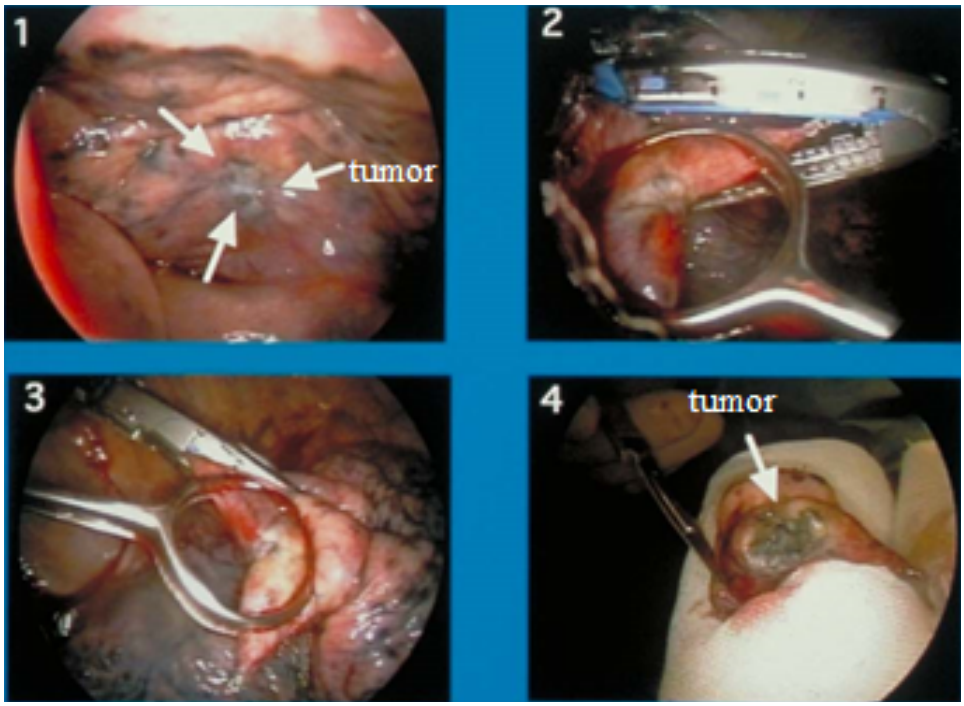

写真2）内視鏡手術による摘出標本。 白の矢印が CT 上の肺がん病巣。黒の矢印が摘出した肺がん組織。左上が術前に診断した細胞診。右下は手術によって摘出した肺がん（腺がん）組織像。

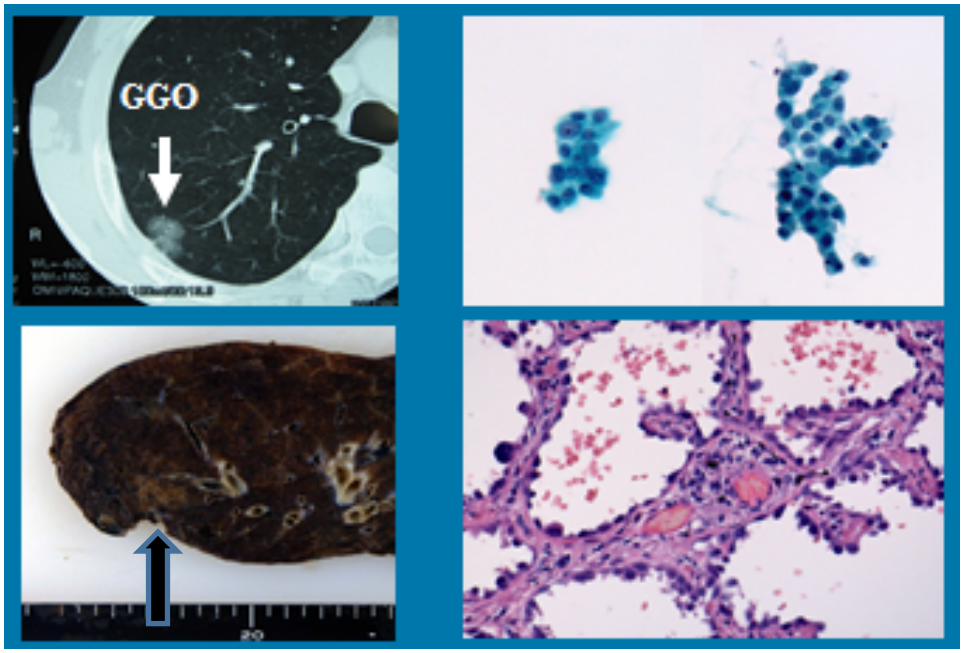

Da Vinci によるロボット手術。

写真1）肺がん摘出標本。 進行がん（腺がん）。白いところが肺がん。

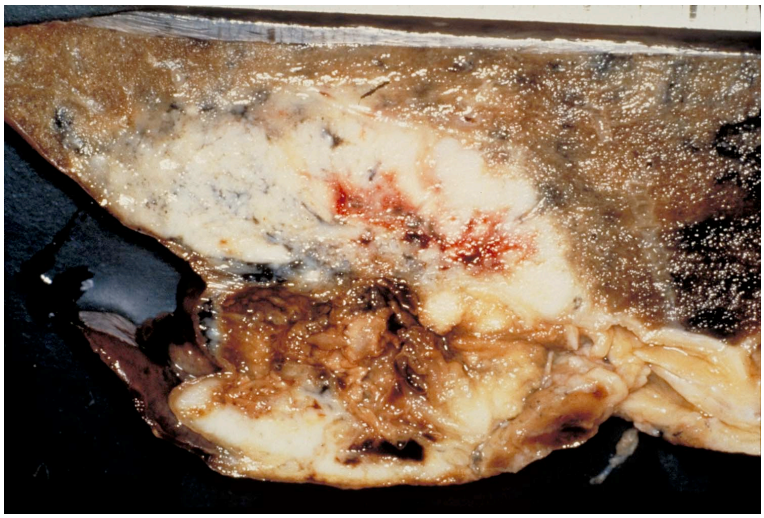

写真2）

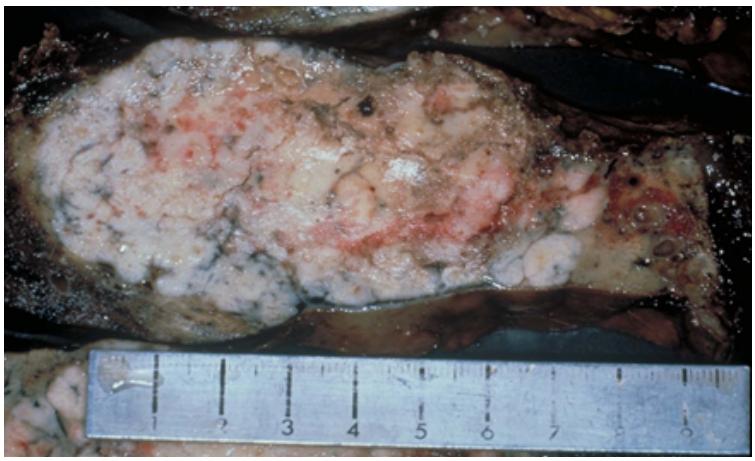

写真3）肺がん摘出標本。 早期肺がん（扁平上皮がん）。 肉眼的に「がん」は見えない。

2. 光線力学治療法(PDT)。

治療原理。

光に感受性のある薬剤を予め注射しておき、レーザー光線を「がん」に照射すると光化学反応が生じ、活性酸素が産生されて「がん」が治療される。

写真1)

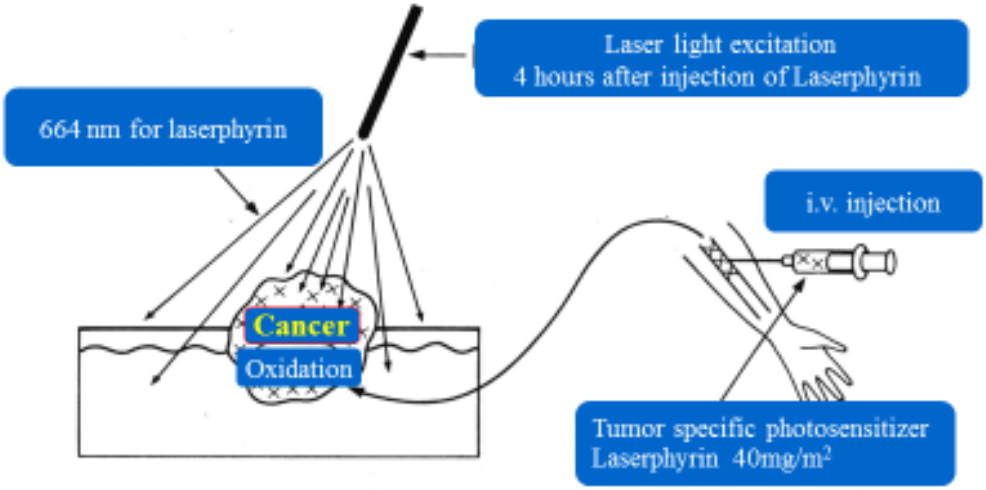

光感受性薬剤にレーザーを照射すると薬剤は光エネルギーを吸収し、励起される。励起状態の薬剤はエネルギーを放出しながらもとに戻るがこの時に赤い蛍光を出すが、すなわち「がん」が赤く光るのであって、診断に役立つ(PDD, Photodynamic Diagnosis)。一方では光エネルギーが「がん」組織内の酸素に供給され、活性酸素(一重項酸素)が生まれ、「がん」の治療ができる。

写真2)

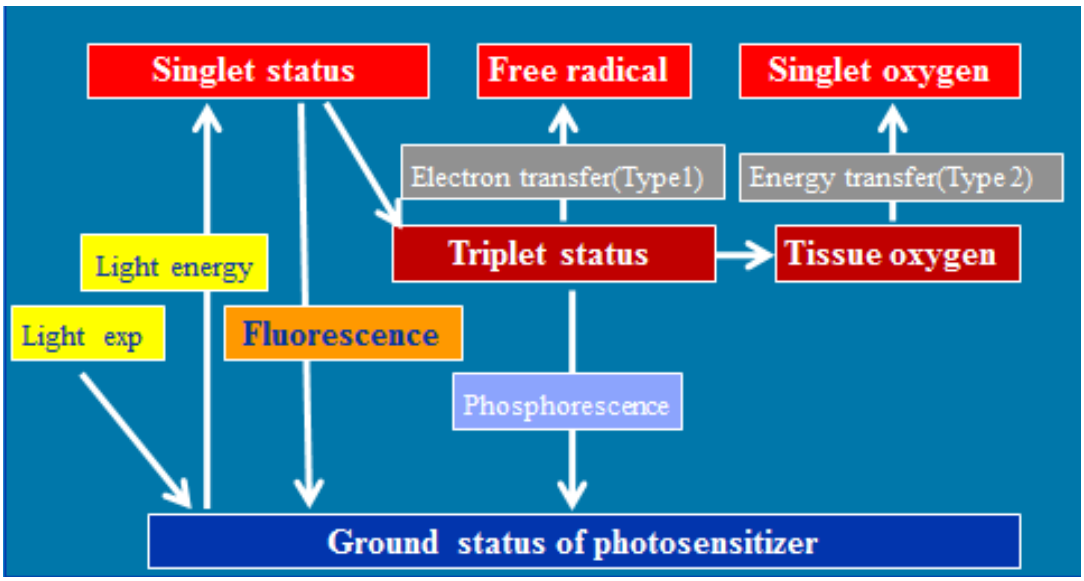

写真1）PDTのためのレーザー装置。
波長 664nm のダイオードレーザーが使われる。

写真2）PDTの治療風景。
レーザー光線の出力は低く安全に治療ができる。非侵襲的治療である。

写真1）早期肺がんの PDT 治療効果。

1.1980 年に治療した患者さん。左のポリープ状に見えるのが「がん」（矢印）。

右は治療後で「がん」は消失いている。

治療前　　治療後

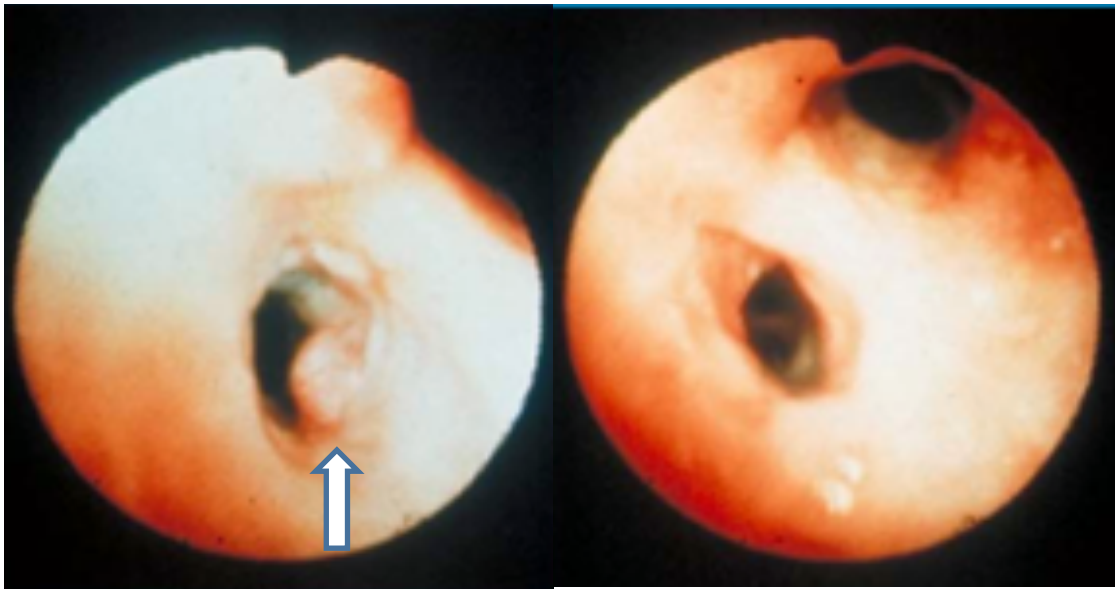

写真2）2. 左の矢印に示す盛り上がったところが「がん」。

右は治療後で「がん」は消失している。

治療前　　治療後

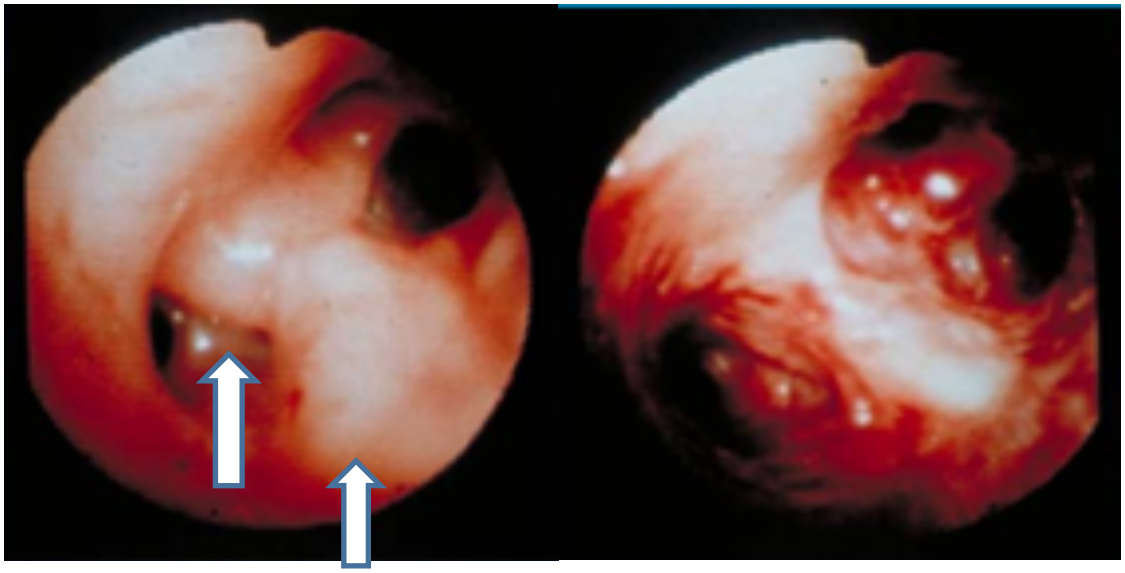

写真1）3．左の軽度に晴れているところが「がん」（矢印）。
右は治療後で「がん」は消失している。

治療前　　治療後

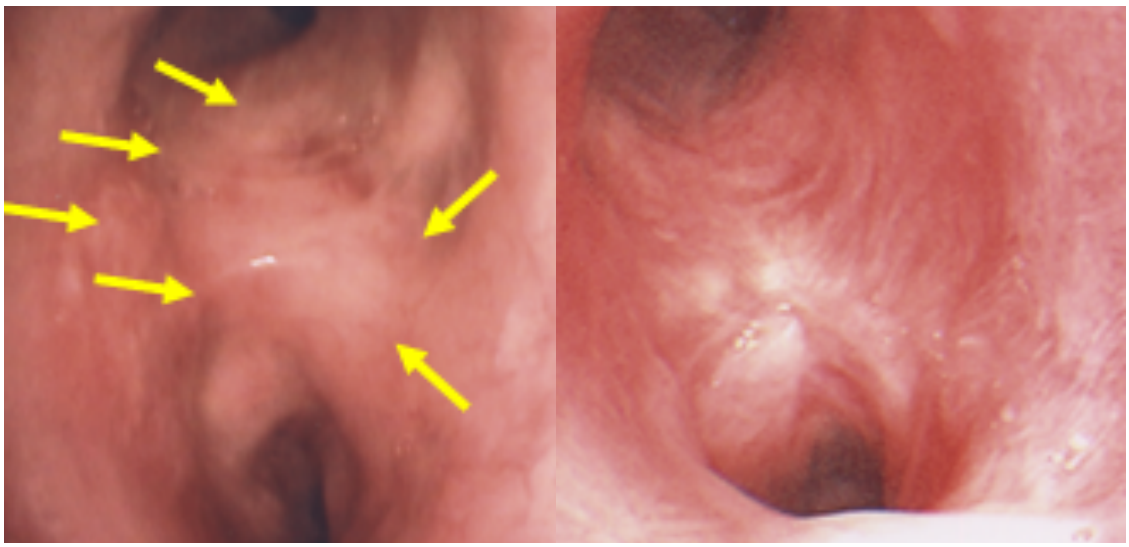

写真2）4．左の盛り上がっているところが「がん」（矢印）。
右は治療後で「がん」は消失している。

治療前　　治療後

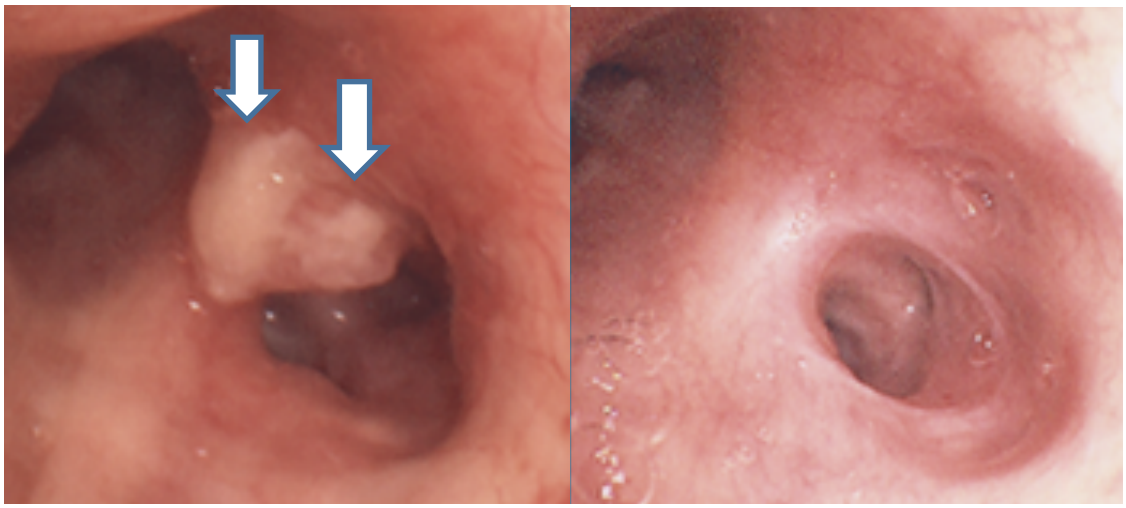

写真1）5．左の矢印のところが「がん」のところ。
右は治療後で「がん」は消失している。

治療前　　治療後

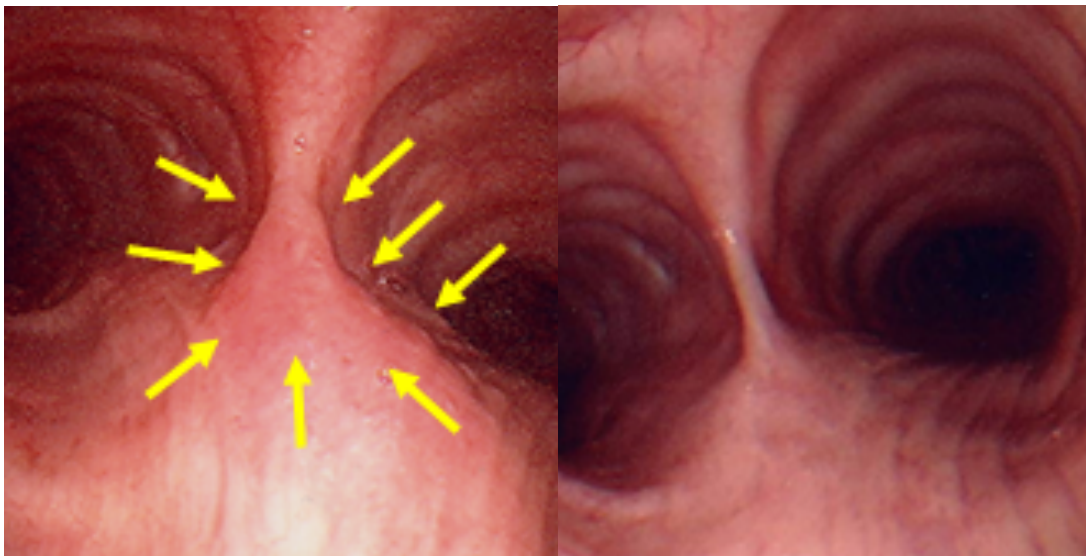

写真2）6．左の矢印のところが「がん」。
右は治療後で「がん」は消失している。

治療前　　治療後

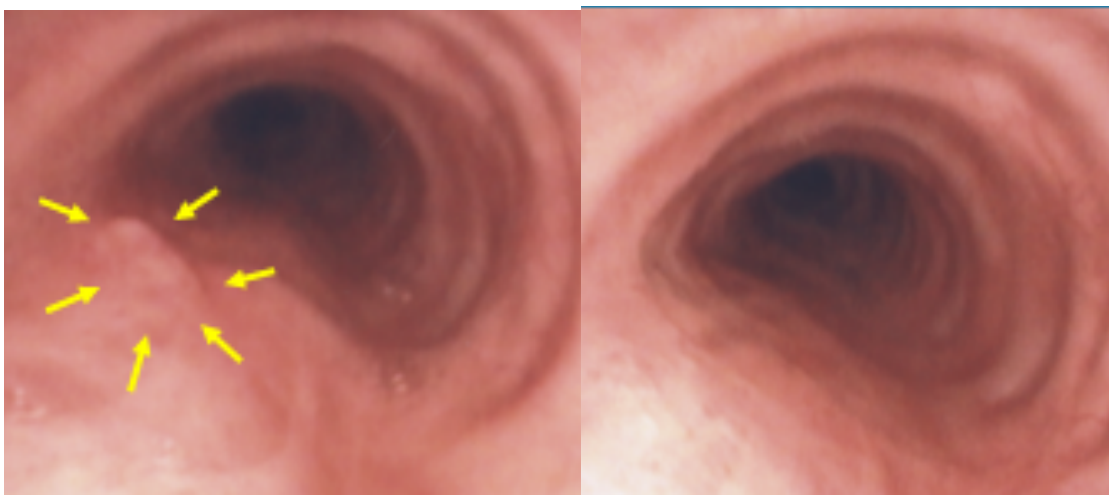

写真1）7．左の矢印で示すうっすらと腫れているところが「がん」。
右は治療後「がん」は消失している。

治療前　　治療後

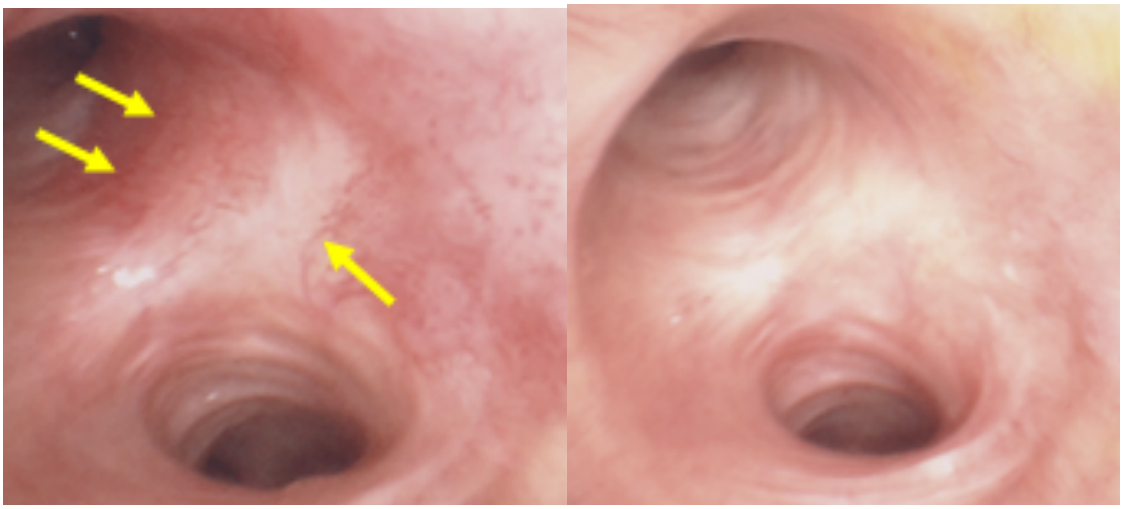

写真2）8．多発早期肺がんの PDT による治療効果．
左右の気管支の 4 か所に発生した多発がん。手術は適応にならない。
左側の写真が「がん」。右が蛍光所見。下段が治療後「がん」は消失している。

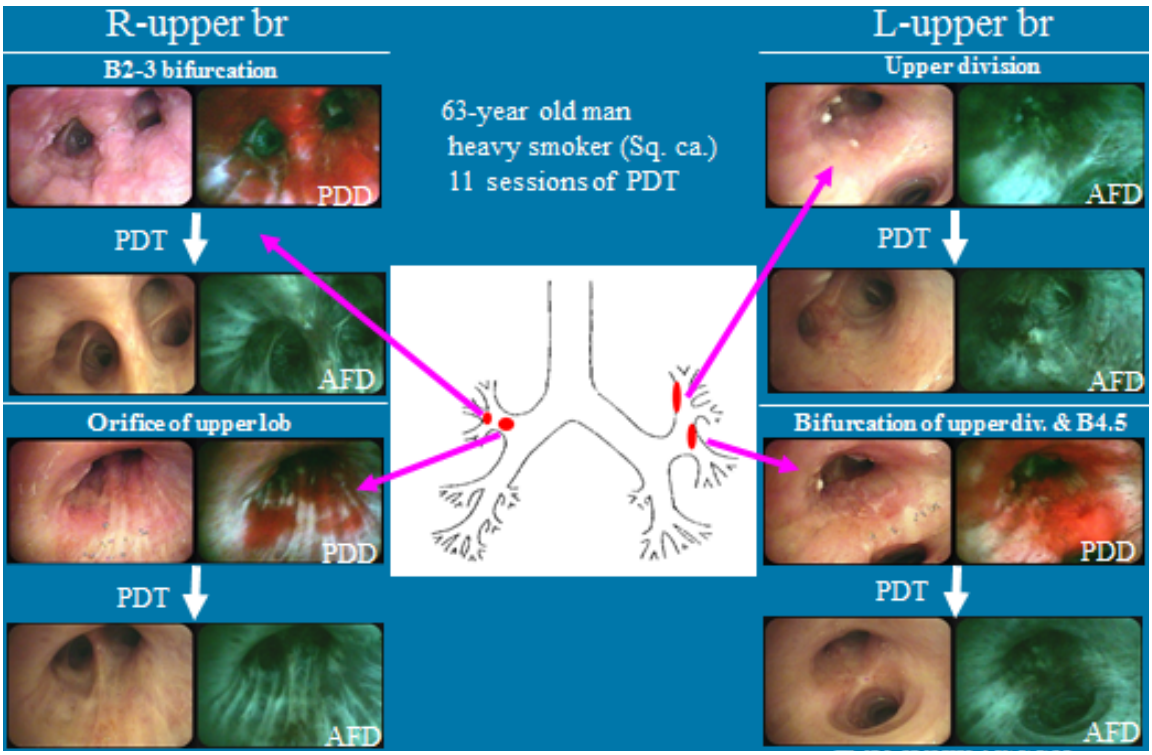

写真1）PDT の早期肺がん（中心型、扁平上皮がん）の治療成績（治癒率）。
2cm 以下の表層性の早期がんでは 90%以上の治癒率が得られている。

Photofrin® vs Laserphyrin®

	Furuse et al (1989-1992)	Kato et al (1980-2004)	Usuda et al (2002-2010)
No.	59	264	91
Photosensitizer	Photofrin	Photofrin(Laserphyin in 16)	Laserphyrin
Size (cm) & CR (rate,%)			
≦ 1.0	97.8%	93.9%	94.0%
1.0-2.0	50.0%	80.0%	***90.4%***
2.0<	37.5%	44.1%	---

写真2）PDT後の五年生存率。
5 年生存率は 92%である。他の病気で死亡した人を含めた 5 年生存率は 57%である。

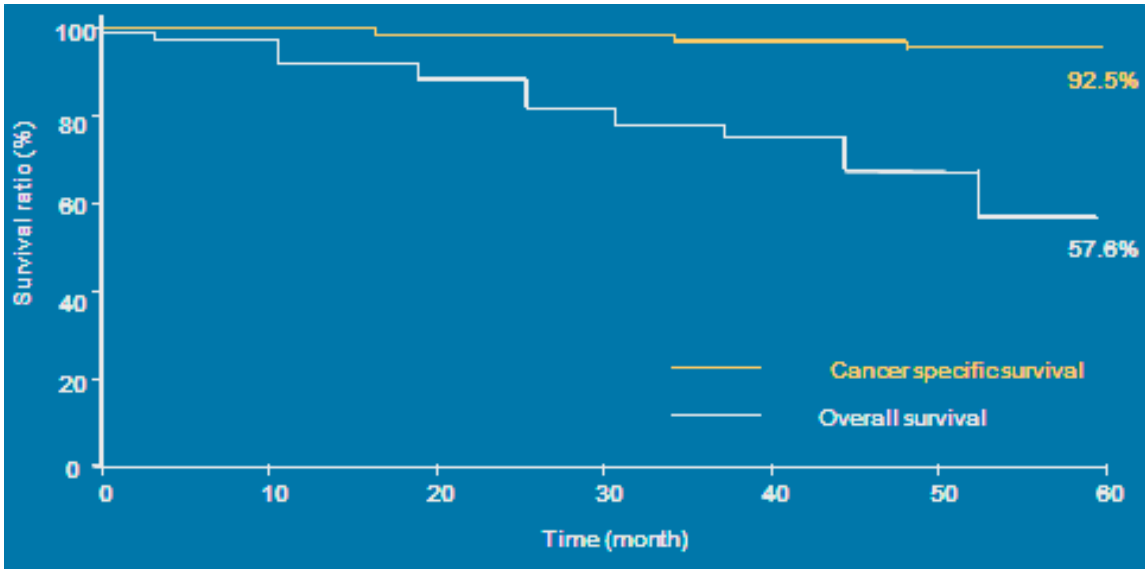

PDT による進行がんの効果。

進行がんでは、気管支を閉塞し呼吸困難を訴える患者さんが多い。PDT によって閉塞した気管支を治療し、閉塞した腫瘍が消失することによって呼吸困難が改善される。

1. 左が腫瘍によって気管支が狭くなっている(矢印)。息切れを訴えていた。
   右が治療後で「がん」は消失し、呼吸機能は改善された。

写真1)

治療前　　治療後

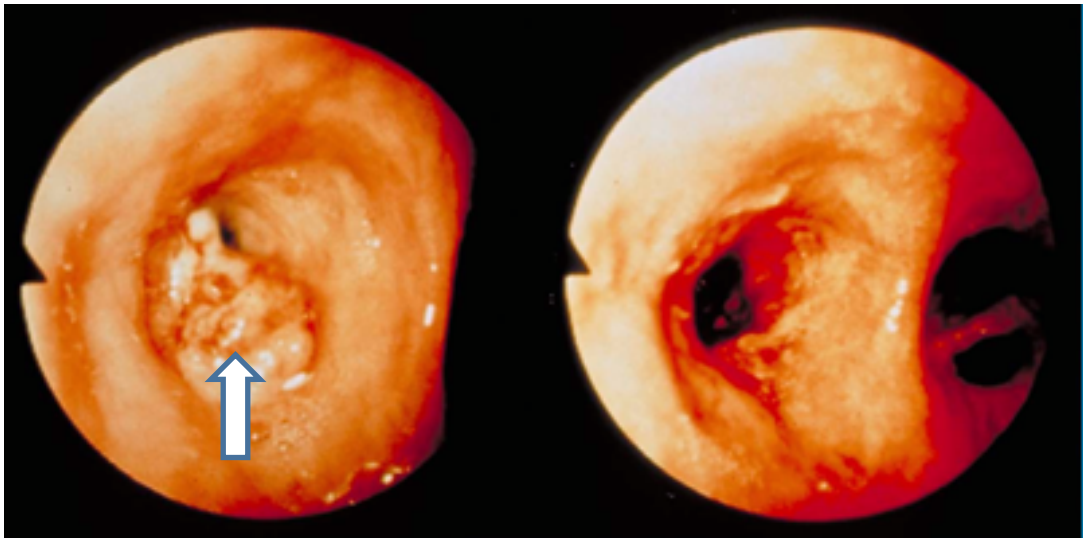

2. 太い気管支が「がん」によって閉塞している(矢印)。呼吸困難を訴えた。
   右は治療後で呼吸困難は解消した。

写真2)

治療前　　治療後

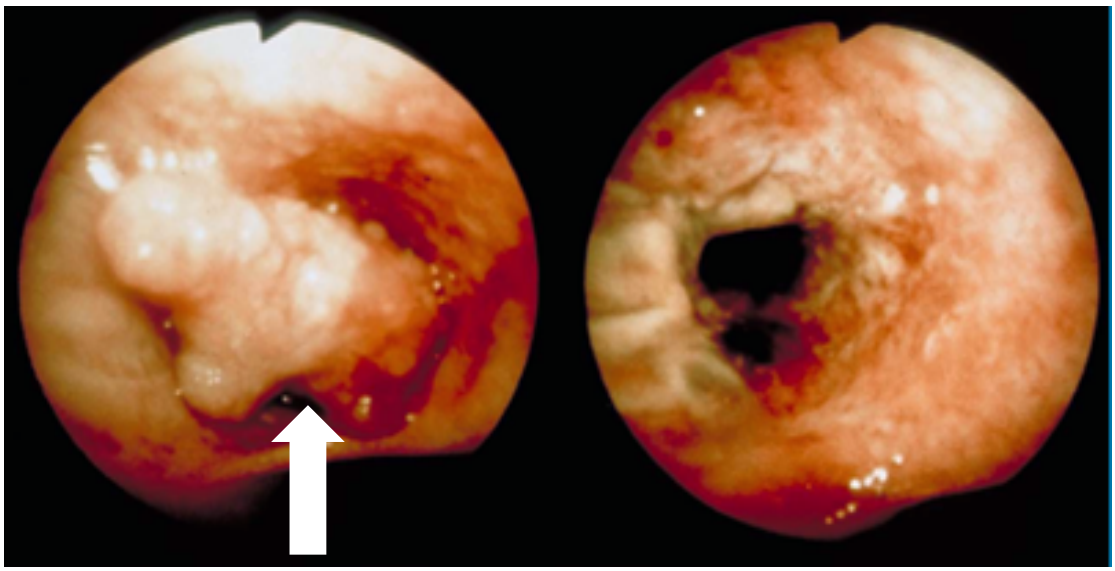

3. 進行肺がんの PDT と手術の合併治療。

手術前 PDT による縮小手術（気管支形成術）。
PDT と手術との合併治療によって気管支肺の摘出範囲を小さくすることができる。患者さんの肺機能の温存が可能になる。
左矢印が「がん」で閉塞している。中は PDT 後で「がん」は消失した。その後手術をして肺切除はなく、気管支の切除だけで治療が完了した(右)。
写真1）

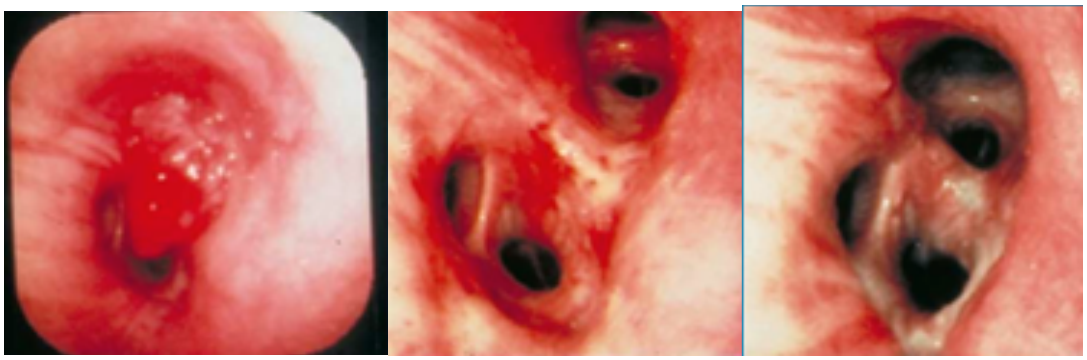

手術前 PDT による縮小手術（気管支形成術）のシェーマ。
黄色のところが「がん」で＃11 はリンパ節転移のあるところ。PDT の後「がん」の発生していた黄色のところの気管支と＃11 のリンパ節を切除した。

写真2）

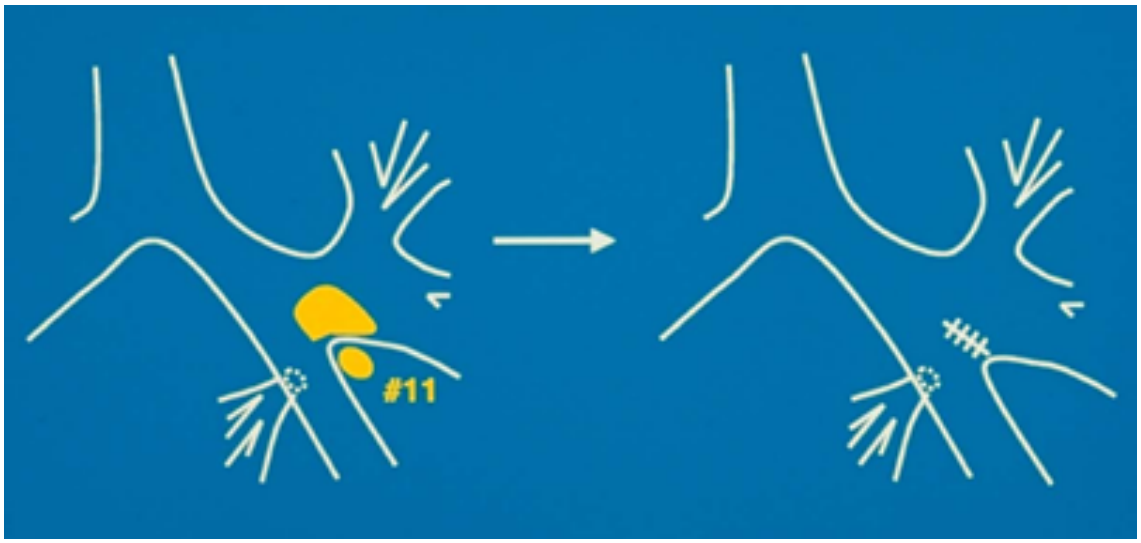

2. 放射線療法。

放射線治療は、進行がんに行われたり、手術後リンパ節に転移が認められた時に行われる。



放射線を照射する部位を正確に決め、印をつけます。治療中止まで印は消さないようにします。

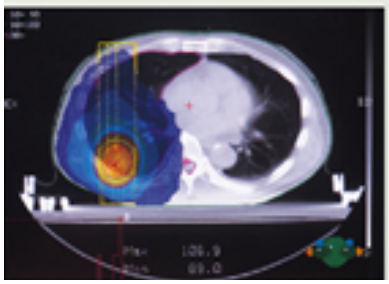

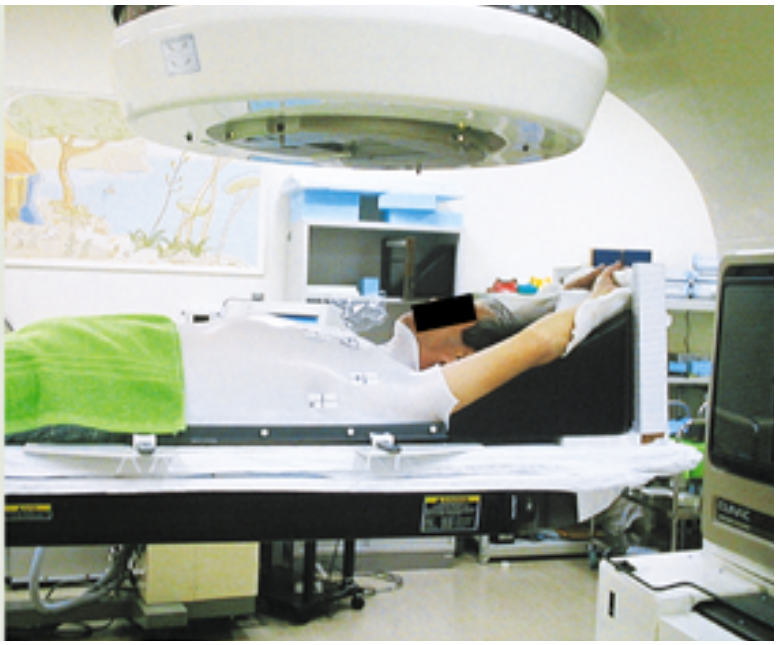

3. 化学療法。

進行がんの治療に行われる。

抗がん剤どうしの組合わせや、分子標的薬剤との組み合わせ、放射線治療との組み合わせや手術後のリンパ節転移のある患者さんに行われることが多い。また最近開発された免疫チェックポイント阻害剤による治療も行われる。

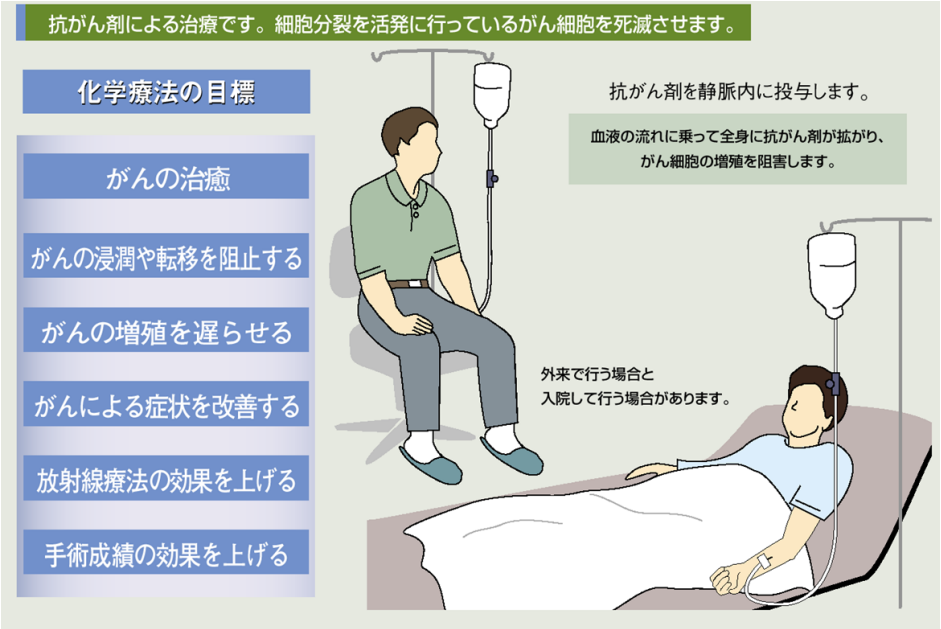

1)抗がん剤。

シスプラチン

ゲムシタビン

ペメトレキセド

パクリタキセル

UFT等

2)分子標的治療薬剤。

EGFR-TKI 薬剤:イレッサ、タルセバ

ベバシズマブ

3)新しい分子標的治療薬剤。

ALK 阻害薬:セリチニブ、クリゾチニブ

第2世代経口 EGFR-TKI 治療薬剤:アファチニブ、ダコニチニブ

第 3 世代分子標的治療剤:AZ9291: タグリッソ

4)免疫治療薬。

抗 PD-1 抗体治療薬(ニボルマブ):オブジーボ

EGFR-TKI 薬剤（イレッサ）による治療効果。
左レントゲン写真は治療前で右肺に広範囲の肺がん（白く雲のようになっているところ）が見られる。左写真では腫瘍の影が消えつつある。
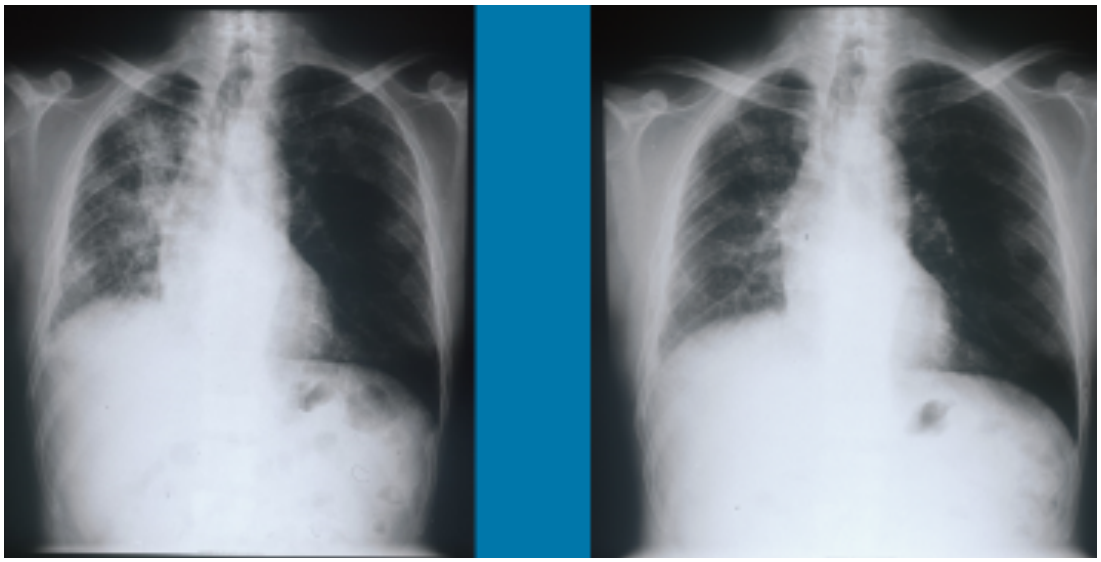
治療前　　治療後